ダウン症候群患者に発生した含歯性嚢胞の1例

磯　清純・松田耕策・松井桂子
飯塚芳夫・手島貞一・*飯塚ふみ子

東北大学歯学部口腔外科学第二講座
（主任：手島貞一教授）
* 仙台市障害者歯科診療室
（平成元年3月29日受付，平成元年3月31日受理）

A case of dentigerous cyst in a patient with Down's syndrome

Kiyozumi Iso, Kousaku Matsuda, Keiko Matsui
Yoshio Iizuka, Teiichi Teshima
and *Fumiko Iizuka

Second Department of Oral Surgery, Tohoku University School of Dentistry
(Chief : Prof. Teiichi Teshima)
**Dental Clinic for the Handicapped Patient of Sendai City*

内容要旨：ダウン症候群（以下ダウン症）患者に発生した含歯性嚢胞の1例について，その概要を報告する。

患者は，13歳の男子で，E|部頬側歯肉の腫脹を主訴に昭和61年5月9日当科来院した。

全身所見では，肥満体で精神発達遅滞があり，ダウン症患者特有の所見が認められた。

局所所見では，E|部頬側歯肉にびまん性の腫脹を認め，波動を触れた。X線所見では，E|の根尖部に5|が水平埋伏し，その歯冠を含む類円形の母指頭大の透過像が認められた。

5|の濾胞性歯嚢胞の臨床診断のもと全身麻酔下で嚢胞摘出術を施行した。摘出物は浮腫性の厚い嚢胞壁よりなり，5|の歯冠は腔内にあった。病理診断はdentigerous cystであった。

ダウン症および含歯性嚢胞はまれな疾患ではないが，ダウン症患者に発生した含歯性嚢胞の報告は著者らが検索した範囲ではみられなかった。本症例の場合，ダウン症と含歯性嚢胞の発生との間には明確な関連性が認められなかったことから，偶然に合併したものと思われた。

緒　言

ダウン症は，1866年にLangdon Down[1]が精神薄弱児の中で，特異な共通症状をもつ1群を区別して初めて報告した疾患で，1959年にLejeune[2]によって，21番目の染色体が1本多い21-trisomyであることが明らかにされた。

Oster[3]によるとダウン症患者の特徴的な外見症状としては，扁平な後頭，瞼裂の斜上方傾斜，内眼角贅皮，小さな歯，舌の皺裂・しわ，狭い口蓋，幅広く短い手，小指の内弯，猿線，関節の過伸展などが言われている。

今回我々は，ダウン症患者に発生した含歯性嚢胞の1例を経験したので，その概要を報告する。

症　例

患者：13歳，男子。

初診：昭和61年5月9日。

主訴：E|部頬側歯肉の腫脹。

既往歴：昭和48年，母親が29歳時に生下時体重2,700 gにて出生した。近医の小児科でダウン症を疑われ，生後2か月時に紹介にて，東北大学医学部附属病院小児科を受診し，染色体検査で21-trisomyのダウ

ン症と診断された。また2歳時に，肺炎とアトピー性皮膚炎に罹患した。

家族歴：特記事項なし。

現病歴：昭和59年5月，仙台市障害者歯科診療室で齲蝕のため E| に乳歯冠を装着した。その後口臭が出現し，患者が自分の指で同部を触れるようになったが，そのまま放置していた。61年2月頃，次第に口臭は顕著になり，同年4月27日，同診療室を再受診し，E| 部頰側歯肉に腫脹，発赤及び瘻孔がみられ，X線写真により，E| の根尖部に 5| の埋伏と，その歯冠を含む母指頭大のX線透過像を指摘され，紹介にて同年5月9日，当科を受診した。

現症：

全身所見：身長は139.5 cm，体重54.0 kgでRohrerの肥満指数が200.7と超肥満体を示し，知能指数38，言語年齢1歳9か月で，著明な精神発達遅滞が認められた。手足の皮膚は乾燥しており，手の小指は短小を呈したが，その他全身の合併奇形はみられなかった。

口腔外所見：眼には内眼角贅皮がみられたが，瞼裂の斜上方傾斜は認められなかった。鼻は小さく鞍鼻であるが，耳には奇形は認められず，頸は太く短く，口はいつも開いた状態にあった（図1）。頭は頭蓋指数90.5と超短頭を示し，後頭は扁平であった（図2）。

口腔内所見：E| 部の頰側歯肉に軽度の発赤と，びまん性の腫脹があり，波動を触れた。また，同部には瘻孔があり，若干の排膿を認め，歯科用ゾンデにて遠心方向に9 mm挿入できた。また E| の歯周ポケットは全周にわたり3～6 mmあり，同部からも排膿がみられ，口臭は著明であった。E| の動揺はなかった。

また，4| から |5 までは開咬状態を呈し，下顎には軽度の，上顎には著明な歯列不正がみられ，さらに臼歯部では交差咬合があり，口腔清掃状態は不良であった（図3）。永久歯の歯冠の大きさは全体的に小さく，口蓋は狭かった（図4）。

X線写真所見：3| から 6| にかけての根尖部に，5| が歯冠を近心方向に向けほぼ水平に埋伏しており，その歯冠を含む母指頭大で境界明瞭な類円形の透過像が認められた（図5）。また，両側上顎第3大臼歯の歯胚

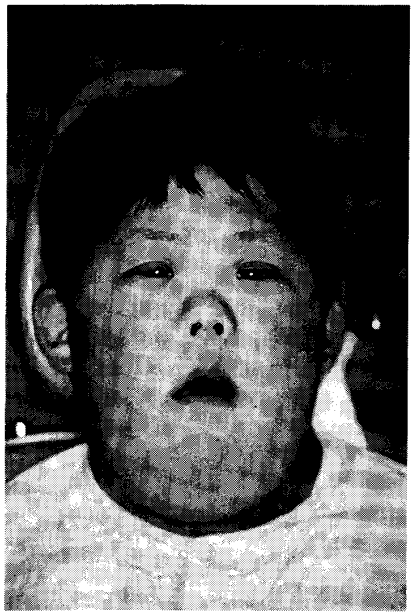

図1　正面顔貌写真

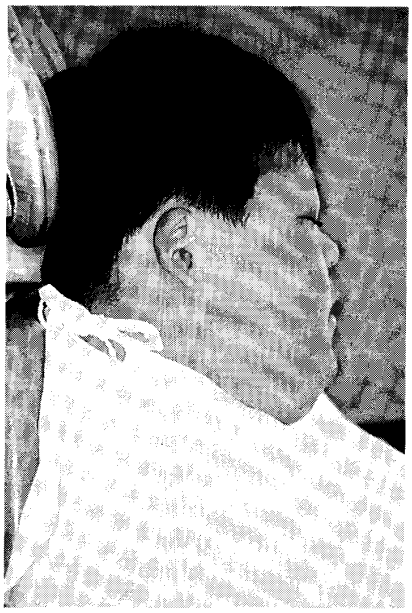

図2　側面顔貌写真

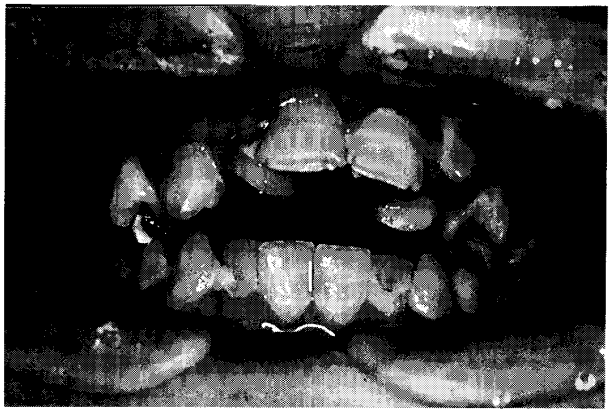

図3　口腔内写真

図4　口蓋部の写真

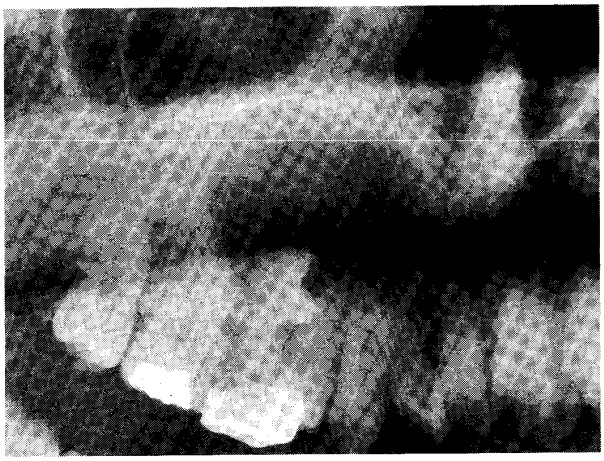

図5　パノラマX線写真の一部

を除いて歯の欠損および過剰歯はみられなかった。

全身麻酔下におこなった造影X線写真において嚢胞壁は著明に肥厚していた（図6）。

臨床診断：5|濾胞性歯嚢胞。

処置：同年6月19日，全身麻酔下において嚢胞摘出術，5|およびE|の抜歯，4|の根管充塡および歯根端切除術を施行した。まず嚢胞に穿刺をし，やや粘稠な膿汁を約2 ml吸引し内容液を確認した後，右上顎頬側歯肉に切開を加え，粘膜骨膜を剝離したところ，E|の根尖部に直径10 mmほどの円形の骨欠損があり，根分岐部には肉芽組織が認められた。E|を抜歯したところ嚢胞壁が破れ，嚢胞腔内に5|の歯冠が確認でき，5|と嚢胞を一塊として摘出した。4|の歯根の遠心側が根尖まで露出したので，根管充塡および歯根端切除術を行い閉鎖創にした。

摘出物肉眼所見：嚢胞の大きさは約25×25×20 mmで，色は暗赤色を呈し，嚢胞壁の厚さは2～3 mm

図6　造影X線写真

で，5|の歯冠は嚢胞腔内にあり，嚢胞壁は歯頸部に付着していた（図7）。

病理組織学的所見：嚢胞壁は血管の豊富な肉芽組織よりなり，リンパ球による著明な炎症性細胞浸潤がみられ，上皮はほとんど脱落していたが，ごく一部に重層扁平上皮が認められた（図8）。

病理組織学的診断：5|dentigerous cyst。

経過：術後1年6か月が経過したが，手術部に特に異常所見はなく，手術後にみられた4|の動揺は消失していた。同時期のX線写真において，嚢胞が存在した部位に術前みられた類円形の透過像はほとんど消失しており，骨の形成が認められた（図9）。

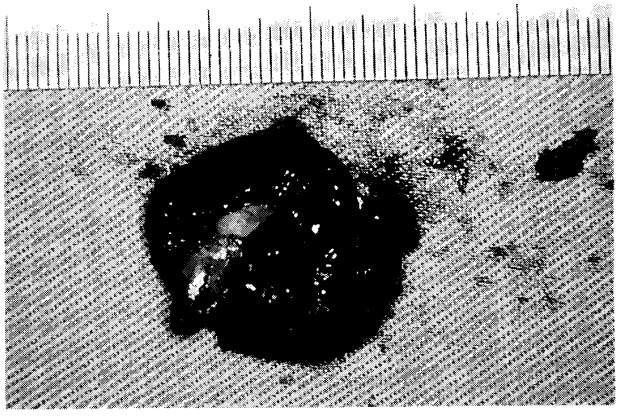

図7　摘出物写真

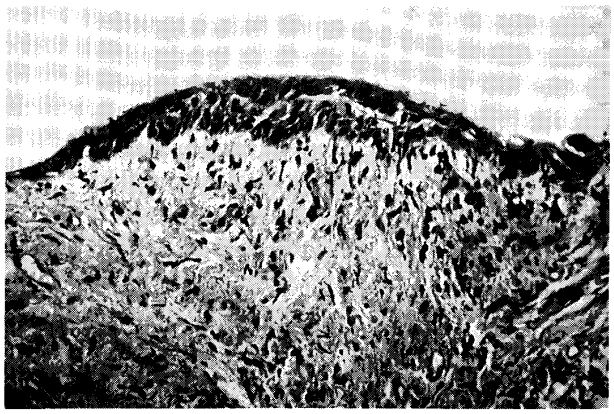

図8　摘出物の病理組織写真，HE，×220

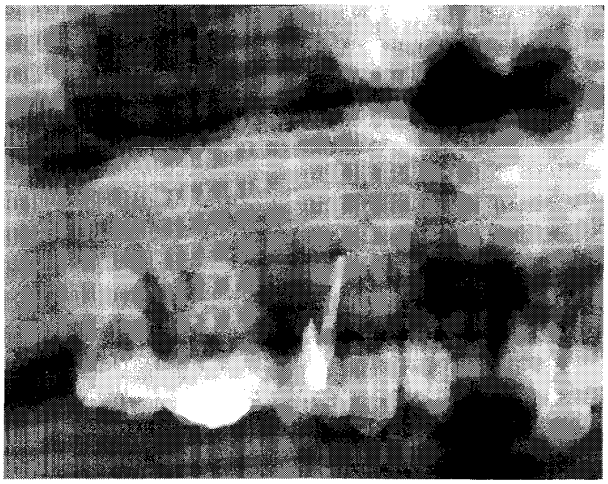

図9　術後1年6か月時のパノラマX線写真の一部

表1．ダウン症候群患者の主要臨床症状
（1969年，笠原による）

1．頭	◎	扁平な後頭
	◎	短頭型頭型
2．眼	◎	内眼角贅皮
		瞼裂の斜上方傾斜
3．鼻	◎	鞍鼻
4．口	◎	いつも開いている
	◎	狭い口蓋
		舌の挺出
		舌の皺裂
	◎	大きな舌
	◎	歯列不正
		口唇の皺裂
5．頸	◎	太く短い頸
		項部過剰の皮膚
6．手足		短い指
	◎	小指短小
	◎	幅広く短い手
		小指内弯
		I～II趾間が幅広い

◎印は，本症例に該当する症状

考　　察

ダウン症の臨床症状については，Oster[3]，Levinsonら[4]，松井ら[5]，笠原[6]，津田ら[7]，田中[8]，塩野ら[9]により詳細に報告されているが，報告者により幾分違いがあり，また症例の年齢によっても違いがみられ，笠原[6]によると表1に示した項目が主なものである。症状の比較をしてみると，本症例の場合，頭の症状として，短頭，後頭の扁平を認め，眼の症状としては，内眼角贅皮は認めたが，瞼裂の斜上方傾斜は認められなかった。鼻は小さく，鞍鼻であったが，耳介の低位は認められなかった。口腔内の症状として，歯列不正，狭い口蓋，小さな歯，大きな舌，いつも開いている口，などの症状を認めた。頸は太く短かったが，体幹に合併奇形はなかった。手は，幅広く短く，小指の短小を認めたが，小指の内弯，小指の単一屈曲線，猿線はみられなかった。以上をまとめると本症例の場合は表1の二重丸印の症状が認められ，頻度の高い症状は，ほぼ該当していた。

久保田[10]の報告によると，ダウン症の口腔内症状の一つである高口蓋が「狭い口蓋」と記載されているが，高口蓋は見かけ上のもので，実際に計測してみると口蓋の高さは正常個体と変わらないが，口蓋幅および上顎歯列弓幅が狭いために目測上口蓋が高く見えると説明している。このことより著者らも本報告では「狭い口蓋」という言葉を使用した。

含歯性嚢胞は，嚢胞壁に埋伏歯を有し，その歯冠を腔内に含むものである。その成り立ちは，歯冠の形成が一応終了したのちに歯冠部に存在する歯原性上皮，すなわち歯冠をおおう退縮エナメル器の中，時にはエナメル質と退縮エナメル上皮との間に嚢胞化が生じたものと考えられている[11]。まれな疾患ではないが，ダウン症に発生した含歯性嚢胞についての報告は，我々が検索した範囲ではみあたらず，ダウン症に発生した口腔領域の嚢胞としては，阿部ら[12]の下顎正中嚢胞の報告があるにすぎない。

また，先天的疾患を有する患者に含歯性嚢胞が合併

したという報告は，我々が検索した範囲では，竹原ら[13]のNoonan症候群に発生したもの，松本ら[14]のMarfan症候群に発生したものの2例のみで，いずれの報告もその全身疾患と含歯性嚢胞との関係を明確には論じていない。

久保田[10]は，ダウン症患者の永久歯萠出歯数が，統計的に少ないと報告しているが，その原因については言及しておらず，先天的な欠損によるものか，単に萠出が遅れているだけなのか，あるいは埋伏しているためなのかは不明である。すなわち，ダウン症において永久歯が埋伏しやすいという証拠はなく，また含歯性嚢胞を発生させる特別の誘因もみられないことから，本症例の場合は，偶然に含歯性嚢胞を合併したと思われた。

結　　語

我々は，ダウン症の13歳の男子に発生した5|含歯性嚢胞の1例を経験したので，その概要を報告し，若干の文献的考察をした。

本論文の要旨は，第13回日本口腔外科学会北日本地方会（昭和62年6月6日，新潟市）において発表した。

文　　献

1) Langdon Down, J.: Observations on an ethnic classification of idiots. Clin. Lect. Rep. London Hosp. **3**: 259-262, 1866.
2) Lejeune, J., Turpin, R. and Gautier, M.: Mongolism, a chromosomal illness. Bull. Acad. Nat. Med. (Paris) **143**: 256-265, 1959.
3) Oster, J.: Mongolism. A clinicogealogical investigation comprising 526 mongols living on Seeland and neighbouring island in Denmark. Danish Science Press Ltd., Copenhagen, 1953.
4) Levinson, A., Friedman, A. and Stamps, F.: Variability of mongolism. Pediatrics. **16**: 43-54, 1955.
5) 松井一郎，中込弥男，日暮　真，永沼万寿喜：ダウン症候群の外表奇形と皮膚紋理の異常．最新医学 **24**: 256-263, 1969.
6) 笠原昇一：ダウン症候群の身体症状について．最新医学 **24**: 273-278, 1969.
7) 津田克也，近藤竜二，山中　勗，木村牧子，原　紀子，鈴木　栄：ダウン症候群の臨床像．小児科 **10**: 332-345, 1969.
8) 田中　洋：ダウン症候群の臨床的研究．鹿大医誌 **26**: 147-189, 1974.
9) 塩野　寛，門脇純一：ダウン症候群．南江堂，東京，1978, pp. 9-39.
10) 久保田孝文：DOWN症候群患者の歯科学的研究．九州歯会誌 **26**: 94-112, 1972.
11) 石川梧朗監修：口腔病理学II．永末書店，京都，1982, pp. 372-377.
12) 阿部裕哉，大村　光，大根光朝，柴崎上二，高井宏：Down syndrome患者に発生した下顎正中嚢胞の1例（抄）．日口外誌 **28**: 1351, 1982.
13) 竹原賢治，竹田元一，高須　淳：Noonan症候群に合併した多発性濾胞性歯嚢胞の1例．日口外誌 **27**: 1056-1060, 1981.
14) 松本光彦，滝川富雄，小野正道，関和忠信，大木秀郎，野村晃路，草薙雄俊：含歯性嚢胞を伴ったMarfan症候群の1例（抄）．日口外誌 **31**: 157-158, 1985.